

PRESENTACIÓN DE CASO

Síndrome de Li-Fraumeni

Carlos Andrés Ossa^{1,2}, Gustavo Molina¹, Alicia María Cock-Rada^{1,2,3}

¹ Departamento de Cirugía Oncológica de Mama y Mastología, Instituto de Cancerología Las Américas, Medellín, Colombia

² Unidad de Genética Médica, Facultad de Medicina, Universidad de Antioquia, Medellín, Colombia

³ Unidad de Investigación Científica, Instituto de Cancerología Las Américas, Medellín, Colombia

El síndrome de Li-Fraumeni se caracteriza por la aparición de tumores en múltiples órganos, generalmente a temprana edad. Esta condición hereditaria es causada por mutaciones germinales en el gen *TP53*, que codifica el gen supresor tumoral *p53*.

Se presenta el caso de una paciente de 31 años con diagnóstico clínico y molecular de síndrome de Li-Fraumeni, que presentó dos tumores sincrónicos a los 31 años: un leiomiোসarcoma de antebrazo y un tumor filoides de mama.

Tenía el antecedente de un hijo con diagnóstico de carcinoma cortical suprarrenal a los tres años, que falleció a los cinco años debido a la enfermedad. Además, su abuela y su bisabuela maternas habían fallecido de cáncer gástrico a los 56 y 60 años, respectivamente, y la madre y una hermana de su abuelo materno presentaron cáncer de mama pasados los 60 y los 40 años de edad, respectivamente.

Después de una asesoría genética, se ordenó hacer la secuenciación completa y el análisis de duplicaciones y deleciones en el gen *TP53*. El estudio molecular en una muestra de ADN proveniente de linfocitos de sangre periférica reveló la mutación germinal c.527G>T (p.Cys176Phe) en el exón 5 del gen, mutación deletérea descrita anteriormente en tejidos tumorales. Hasta donde se sabe, este es el primer caso que se publica en Colombia de síndrome de Li-Fraumeni con diagnóstico molecular confirmado.

El diagnóstico y el manejo del síndrome de Li-Fraumeni deben estar a cargo de un equipo multidisciplinario, y debe contarse con asesoría genética para el paciente y sus familiares.

Palabras clave: síndrome de Li-Fraumeni, gen *TP53*, asesoramiento genético, síndromes neoplásicos hereditarios, tumor filoides, Colombia.

doi: <http://dx.doi.org/10.7705/biomedica.v36i3.2793>

Li-Fraumeni syndrome

The Li-Fraumeni syndrome is characterized clinically by the appearance of tumors in multiple organs generally at an early age. This hereditary condition is caused by germinal mutations in the *TP53* gene, which codifies for the tumoural suppressor gene *p53*.

We present the case of a patient aged 31 with clinical and molecular diagnosis of Li-Fraumeni syndrome who presented two synchronous tumors: a leiomyosarcoma on the forearm and a phyllodes breast tumour.

She had a family history of cancer, including a son diagnosed with a cortical adrenal carcinoma when he was three years old, who died at five from the disease. Furthermore, her maternal grandmother and great-grandmother died of stomach cancer at 56 and 60 years old, respectively, while her other great-grandmother and a great aunt presented with breast cancer at the ages of 60 and 40, respectively. After genetic counseling, complete sequencing and analysis of duplications and deletions in the *TP53* gene were ordered prior to diagnosis. The molecular analysis of a DNA sample taken from peripheral blood lymphocytes revealed the germinal mutation c.527G>T (p.Cys176Phe) on exon 5 of the *TP53* gene, a deleterious mutation described previously in tumoural tissues. To our knowledge, this is the first published case in Colombia of Li-Fraumeni syndrome with confirmed molecular diagnosis.

The diagnosis and management of Li-Fraumeni syndrome should be performed by a multidisciplinary team, and genetic counselling should be offered to patients and their relatives.

Key words: Li-Fraumeni syndrome; genes, *TP53*; genetic counseling; neoplastic syndromes, hereditary; phyllodes tumor, Colombia.

doi: <http://dx.doi.org/10.7705/biomedica.v36i3.2793>

Contribución de los autores:

Carlos Andrés Ossa: médico tratante, coordinación del estudio clínico y paraclínico del paciente

Gustavo Molina: médico tratante

Alicia María Cock-Rada: valoración oncogenética e interpretación de los resultados moleculares

Todos los autores participaron en la escritura del manuscrito y en la búsqueda de bibliografía.

El síndrome de Li-Fraumeni, también conocido como síndrome SBLA (*Sarcoma, Breast, Leukemia, and Adrenal gland*, SBLA), fue descrito en 1969 por Li y Fraumeni (1). Se caracteriza por la aparición de tumores en múltiples órganos, generalmente a edad temprana, entre los cuales los sarcomas de tejidos blandos, los osteosarcomas, el cáncer de mama en mujeres premenopáusicas, los tumores cerebrales, las leucemias agudas y el cáncer de la corteza suprarrenal, son los más frecuentes (2).

Esta condición genética infrecuente se hereda con un patrón autosómico dominante y presenta una 'penetrancia' de ~70 % en los hombres y de casi 100 % en las mujeres. El 70 % de los pacientes con diagnóstico clínico de síndrome de Li-Fraumeni tiene una mutación germinal en el gen *TP53* y quienes cumplen con los criterios de Chompret tienen 20 % de probabilidades de presentar una mutación identificable en dicho gen (3) (cuadro 1).

La enfermedad se presenta en dos formas clínicas: el síndrome de Li-Fraumeni clásico y el síndrome de tipo Li-Fraumeni (cuadro 1), cuyos criterios clínicos de clasificación difieren, ya que en el síndrome de tipo Li-Fraumeni la prevalencia de mutaciones germinales en el gen *TP53* es menor (3,4).

A continuación se presenta el primer caso clínico de síndrome de Li-Fraumeni con diagnóstico molecular confirmado que se publica en Colombia, caso que se presentó en el Instituto de Cancerología de la Clínica Las Américas.

Caso clínico

Se trata de una paciente de 31 años de edad, natural de Ebéjico, Antioquia, y residente en Medellín, que fue remitida al Servicio de Ortopedia Oncológica del Instituto de Cancerología de la Clínica Las Américas por presentar una masa en el codo derecho, de seis meses de evolución. En el estudio histopatológico se reportó un tumor del estroma fusocelular. El resultado del estudio inmunohistoquímico fue positivo para actinas del músculo liso y H-caldesmon en las células neoplásicas, así como para desmina y Ki-67 en 20 % de estas, en tanto que fue negativo para CD34, proteína S100, CD31, calretinina y CD57.

Correspondencia:

Carlos Andrés Ossa, Departamento de Cirugía Oncológica de Mama, Instituto de Cancerología Clínica Las Américas, Carrera 70 N° 1-135, torre 5, Medellín, Colombia
Teléfono: (574) 340 9393; fax: (574) 342 3307
info@drandresossa.com

Recibido: 09/04/15; aceptado: 07/01/16

Diagnóstico de leiomioma subcutáneo

En el examen físico se detectó, asimismo, una lesión de mama, por lo que la paciente fue remitida al Servicio de Cirugía Oncológica de Mama, donde se confirmó la presencia de una lesión sólida de 5 cm en el cuadrante superior externo de la mama derecha.

Se practicaron una mamografía y una ecografía mamaria, las cuales evidenciaron una masa de categoría 4 según el *Breast Imaging Reporting and Data System* (BI-RADS). Posteriormente, en la biopsia con aguja gruesa, se reportó una lesión de tipo sarcomatoso que indicaba un tumor filoides de alto grado frente a un diagnóstico diferencial de leiomioma. Dado el antecedente de un tumor en el antebrazo derecho detectado dos meses antes, cuya biopsia por escisión fue de leiomioma primario del antebrazo, se planteó como primera opción la metástasis en mama de un leiomioma y, como segunda posibilidad, la presencia sincrónica de un segundo tumor primario.

Antecedentes familiares

La paciente tuvo dos hijos: uno de ellos fallecido a la edad de cinco años debido a un carcinoma cortical suprarrenal diagnosticado a los tres años, y una hija de 13 años de edad sin antecedentes de cáncer. Por línea materna, su abuela y su bisabuela presentaron cáncer gástrico a los 56 y 60 años de edad, respectivamente. La madre de su abuelo materno presentó cáncer de mama después de los 60 años, al igual que una hermana de ese abuelo, después de los 40 años de edad (figura 1).

Se programó una cuadrantectomía central como parte de una mastoplastia oncológica y ampliación de márgenes en el antebrazo derecho (la cirugía previa se había llevado a cabo en otro hospital). En el estudio de histopatología quirúrgica se reportó un tumor filoides maligno de 7 cm, con bordes infiltrantes, importante aumento de células del estroma, conteo de 21 mitosis por campo de mayor aumento, crecimiento anormal del estroma y presencia de elementos heterólogos del tipo del liposarcoma. Los márgenes de resección eran extensos debido al tumor y los márgenes quirúrgicos del tumor en el antebrazo fueron negativos.

El caso se presentó en la Junta Médico-Quirúrgica del Instituto de Cancerología de la Clínica Las Américas, en la cual se decidió hacer una mastectomía simple sin reconstrucción, seguida de radioterapia. No se consideró necesaria la radioterapia en el antebrazo ni la quimioterapia

Cuadro 1. Criterios diagnósticos del síndrome de Li-Fraumeni y de la prueba genética

<p>Criterios clásicos</p> <p>Se deben cumplir todos los siguientes criterios:</p> <ul style="list-style-type: none"> - Diagnóstico de sarcoma antes de los 45 años - Pariente en primer grado con diagnóstico de cáncer antes de los 45 años - Pariente en primer o segundo grado con cualquier cáncer y edad de aparición menor de 45 años o sarcoma a cualquier edad
<p>Criterios de Birch</p> <p>Caso comprobado de cáncer en la infancia, o sarcoma, tumor cerebral o carcinoma corticosuprarrenal que aparece en persona menor de 45 años y pariente en primer o segundo grado con un cáncer asociado a síndrome de Li-Fraumeni (sarcoma, cáncer de mama, tumor cerebral, carcinoma corticosuprarrenal o leucemia) detectado en cualquier edad, y pariente en primer o segundo grado con cualquier cáncer detectado antes de los 60 años de edad</p>
<p>Criterios de Eales</p> <p>Dos parientes en primer o segundo grado con tumores relacionados con el síndrome de Li-Fraumeni (sarcoma, cáncer de mama, tumor cerebral, carcinoma corticosuprarrenal, leucemia o cáncer pulmonar broncoalveolar) a cualquier edad</p>
<p>Criterios de Chompret, 2009</p> <ul style="list-style-type: none"> • Caso comprobado de tumor relacionado con el síndrome de Li-Fraumeni (sarcoma, cáncer de mama, tumor cerebral, carcinoma corticosuprarrenal, leucemia o cáncer pulmonar broncoalveolar) en persona menor de 46 años y, al menos, un pariente en primer o segundo grado con un tumor relacionado con el síndrome de Li-Fraumeni (excepto cáncer de mama si la persona del caso comprobado lo tiene) detectado antes de los 56 años de edad, o con múltiples cánceres primarios a cualquier edad. • O un caso comprobado con múltiples tumores (excepto cáncer de mama múltiple), dos de los cuales estén relacionados con el síndrome de Li-Fraumeni y el primero haya aparecido antes de los 46 años • Caso con diagnóstico de tumor corticosuprarrenal o un carcinoma de plexo coroides, independientemente de la historia familiar

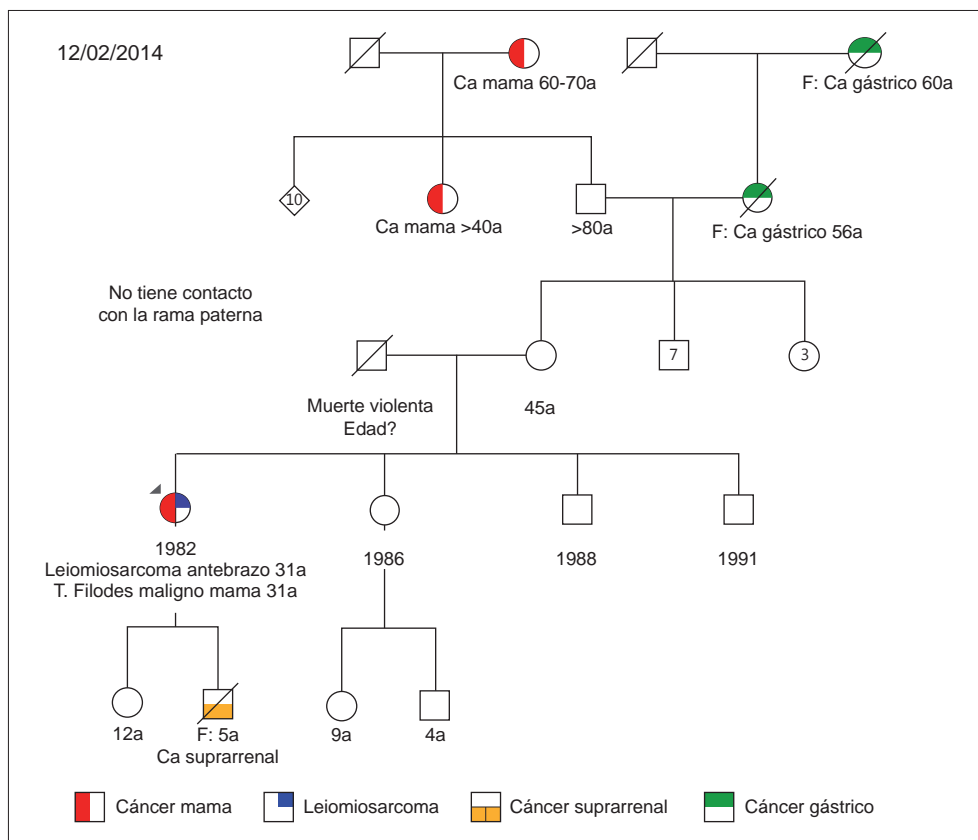


Figura 1. Genealogía del grupo familiar

sistémica, dada la poca información que se encontró en la literatura científica sobre dicho procedimiento.

Ante la presencia sincrónica de dos tumores de origen sarcomatoso y el antecedente de un hijo con carcinoma cortical suprarrenal a una edad temprana, la paciente se envió a valoración al Servicio de Oncogenética para descartar o confirmar la presencia de un síndrome de Li-Fraumeni. Previa asesoría genética, se ordenó la secuenciación completa y el análisis de duplicaciones y deleciones en el gen *TP53* de la paciente.

El estudio molecular se hizo en un laboratorio comercial con una muestra de ADN de la paciente, extraída de linfocitos de sangre periférica. Se amplificaron los exones codificantes del gen *TP53* mediante reacción en cadena de la polimerasa (PCR), se visualizaron los fragmentos en un gel de agarosa al 3 % y se purificaron los productos amplificados para la secuenciación directa con el método de Sanger. Las secuencias obtenidas se compararon con la secuencia de referencia de la plataforma Ensembl ENSG00000141510. El análisis de las variantes encontradas se hizo con herramientas bioinformáticas (PolyPhen-2, SIFT, Align GVDG).

Se detectó la mutación deletérea c.527G>T (p.Cys176Phe) en el exón 5 del gen *TP53*. Este cambio de guanina por timina en el codón 527 genera un cambio del aminoácido cisteína por fenilalanina. Dicha mutación, ya descrita con anterioridad en tejido somático en diversos tipos de tumores (base de datos www.iarc.fr/p53) (5), se confirmó como una mutación germinal deletérea en la paciente.

El caso se discutió nuevamente en la Junta Médico-Quirúrgica, la cual hizo las siguientes recomendaciones basadas en las guías de la *National Comprehensive Cancer Network* (NCCN) (6): mastectomía contralateral o seguimiento con mamografía y resonancia magnética anual; colonoscopia cada dos a cinco años; evaluación clínica anual con evaluación neurológica y dermatológica; estudio de la mutación puntual de los familiares en primer grado de consanguinidad, previa asesoría genética, para establecer estrategias de tamización o prevención del cáncer en portadores de la mutación, y hacer el estudio genético de la hija de la paciente.

Discusión

El gen *TP53* es un gen supresor tumoral que se localiza en el brazo corto del cromosoma 17 (17p13). Se le conoce como el “guardián del

genoma” porque se activa como reacción a los daños del ADN y ante señales de estrés celular (por ejemplo, la radiación, la activación de oncogenes y los acortamientos teloméricos, entre otras) para mantener la estabilidad del genoma. El gen *TP53* codifica la proteína p53, que induce la transcripción de genes involucrados en la reparación del material genético, el control del ciclo celular y la apoptosis. Es común encontrar mutaciones en dicho gen aproximadamente en 50 % de los cánceres (7).

Se han descrito más de 250 mutaciones germinales en este gen, las cuales son causantes del síndrome de Li-Fraumeni. En los pacientes con sospecha del síndrome solía estudiarse únicamente la región que codifica el dominio de unión al ADN (exones 5 a 8), por ser un “punto caliente” para mutaciones deletéreas (5,8); no obstante, actualmente se recomienda estudiar toda la región codificante, así como las deleciones y duplicaciones, puesto que estas se encuentran en 1 a 5 % de los casos de síndrome de Li-Fraumeni.

Con el advenimiento de las técnicas de secuenciación de nueva generación es común encontrar variantes no reportadas en la literatura científica o en las bases de datos, o alteraciones de significado clínico desconocido, lo cual representa un reto para el manejo clínico de los pacientes y sus familiares, puesto que los riesgos de desarrollar cáncer son inciertos.

El síndrome de Li-Fraumeni se caracteriza por la gran heterogeneidad de manifestaciones y el amplio intervalo de edad en el cual se presentan los casos, lo cual hace difícil establecer guías únicas de detección temprana, cribado y tratamiento. Sin embargo, el conocimiento epidemiológico que se ha logrado sobre esta enfermedad en los últimos años permite determinar la edad y los sitios más frecuentes de presentación de algunos tumores, entre los cuales los más comunes en el grupo de 0 a 10 años de edad son los sarcomas de tejidos blandos, los tumores cerebrales (9) y el carcinoma cortical suprarrenal; en el grupo de 11 a 20 años, los tumores óseos, y en mayores de 20 años, el cáncer de mama y los tumores cerebrales (10,11).

Síndrome de Li-Fraumeni y cáncer de seno

Las mujeres con síndrome de Li-Fraumeni tienen un riesgo muy elevado de desarrollar cáncer de mama antes de la menopausia. La mediana de edad para su aparición es de 33 años (11). En una serie publicada por Birch, *et al.*, en 1994, 32 % de las mujeres menores de 30 años con cáncer de

Cuadro 2. Recomendaciones internacionales de cribado en portadores de mutaciones en el gen *TP53*

Estados Unidos NCCN (6)	<ul style="list-style-type: none"> • Examen clínico de mama y mamografía anuales (con resonancia magnética o sin ella) a partir de los 25 años de edad • Discusión de la mastectomía reductora de riesgo • Examen físico anual • Colonoscopia cada 2 a 5 años • Otras medidas de vigilancia basadas en la historia familiar de cáncer
Australia Hottinger (10)	<ul style="list-style-type: none"> • Resonancia magnética de la mama a partir de los 20 o 25 años; contemplar la mamografía con ecografía o sin ella según si ha habido acceso a la resonancia magnética • Contemplar la ecografía de mama en mujeres embarazadas o lactantes • Contemplar la mastectomía reductora del riesgo seguida de autoexamen mamario • Contemplar los medicamentos para reducción del riesgo (moduladores selectivos del receptor de estrógenos) • Colonoscopia cada 5 años si no hay historia familiar; si hay historia de cáncer de colon, iniciar vigilancia cada 2 a 5 años a partir de los 25 años o 10 años antes del primer caso de cáncer de colon observado en la familia • Evitar la exposición a la radiación para el cribado o para propósitos terapéuticos si es posible
Francia (22)	<ul style="list-style-type: none"> • Examen físico anual • Resonancia magnética de la mama anual a partir de los 20 años • Evitar la radioterapia en este grupo de pacientes • Se recomienda la discusión del diagnóstico prenatal

mama presentaba una mutación en el gen *TP53*, comparadas con 0 % de las mujeres mayores de 50 años en la misma cohorte del estudio (12).

Las mujeres con cáncer de mama de aparición temprana (menores de 30 años) que no presentan una mutación en los genes *BRCA1* o *BRCA2* tienen una probabilidad de 4 a 8 % de ser portadoras de una mutación en el gen *TP53* (11-15).

Una característica interesante del cáncer de mama asociado a mutaciones en el gen *TP53* es que su fenotipo es positivo para los receptores hormonales y para el gen *Her2* (16-18). En el estudio de Mascari, *et al.*, 84 % de los tumores de mama asociados al síndrome de Li Fraumeni fueron positivos para los receptores hormonales de estrógenos y progesterona, y 63 % de los tumores invasivos lo fueron para el gen *Her2/neu* (16). En otro estudio presentado en el 2012 por Melhem-Bertrand, *et al.*, en el que se estudiaron mujeres con estudio genético del gen *TP53* ante la sospecha del síndrome de Li-Fraumeni, 67 % de los casos de cáncer de mama con mutaciones en dicho gen fueron positivos también para el gen *Her2*, comparado con 25 % de las pacientes de control con cáncer de mama cuyo resultado fue negativo para las mutaciones en el gen *TP53* (18).

Los tumores filoides malignos de mama pueden estar asociados al síndrome de Li-Fraumeni, como en el caso de esta paciente; sin embargo, estos no son tan frecuentes como los tumores de

estirpe epitelial (18-20). Hasta el momento, son pocos los casos reportados de cáncer de mama masculino asociados al síndrome de Li-Fraumeni. La información y las recomendaciones para el tratamiento de estos pacientes se basan en series de casos, por lo que es necesario hacer estudios clínicos aleatorios que evalúen estrategias de cribado en portadores de mutaciones en la línea germinal del gen *Tp53*, dada la baja penetrancia de este polimorfismo (21).

Conclusión

El síndrome de Li-Fraumeni es una enfermedad hereditaria que se caracteriza por la aparición de una gran variedad de tumores a edad temprana. Aunque es una condición poco frecuente, es necesario detectar a estos pacientes para hacer su seguimiento y tratarlos adecuadamente. Además, se debe brindar asesoría genética al paciente y a sus familias, puesto que los familiares en primer grado de consanguinidad de un individuo portador de una mutación germinal en el gen *TP53* tienen una probabilidad de 50 % de ser portadores de la misma mutación.

Hasta donde se sabe, este es el primer caso publicado en Colombia de síndrome de Li-Fraumeni con diagnóstico molecular confirmado. El diagnóstico de esta condición será cada vez más frecuente debido al uso de los estudios y las pruebas de detección en varios genes. Por lo tanto, es necesario tener un conocimiento más

claro sobre las estrategias de diagnóstico, y las opciones de vigilancia y manejo del riesgo de cáncer (cuadro 2).

La población del país está poco caracterizada desde el punto de vista genético y no se cuenta con bases de datos genéticos. Por ello, la interpretación de las variantes no reportadas o de significado clínico desconocido debe hacerse con precaución. La sospecha clínica y el diagnóstico temprano de este síndrome permitirían intervenir en el pronóstico oncológico de este grupo de pacientes y de su núcleo familiar.

Conflicto de intereses

Los autores declaramos no tener ningún tipo de conflicto de intereses.

Financiación

El presente trabajo se hizo con recursos del Departamento de Investigación en Cáncer del Instituto de Cancerología Clínica Las Américas de Medellín.

Referencias

1. **Li FP, Fraumeni JF.** Soft-tissue sarcomas, breast cancer and other neoplasms: A familial syndrome? *Ann Int Med.* 1969;71:747-52. <http://dx.doi.org/10.7326/0003-4819-71-4-747>
2. **Li FP, Fraumeni JF Jr, Mulvihill JJ, Blattner WA, Dreyfus MG, Tucker MA, et al.** A cancer family syndrome in twenty-four kindreds. *Cancer Res.* 1988;48:5358-62.
3. **Chompret A, Brugières L, Ronsin M, Gardes M, Dessarps-Freichay F, Abel A, et al.** P53 germline mutations in childhood cancers and cancer risk for carrier individuals. *Br J Cancer.* 2000;82:1932-7. <http://dx.doi.org/10.1054/bjoc.2000.1167>
4. **Tinat J, Bougeard G, Baert-Desurmont S, Vasseur S, Martin C, Bouvignies E, et al.** 2009 version of the Chompret criteria for Li Fraumeni syndrome. *J Clin Oncol.* 2009;27:e108-9. <http://dx.doi.org/10.1200/JCO.2009.22.7967>
5. **Petitjean A, Mathe E, Kato S, Ishioka C, Tavtigian SV, Hainaut P, et al.** Impact of mutant p53 functional properties on TP53 mutation patterns and tumor phenotype: Lessons from recent developments in the IARC TP53 database. *Hum Mutat.* 2007;28:622-9. <http://dx.doi.org/10.1002/humu.20495>
6. **Daly MB, Pilarski R, Axilbund JE, Buys SS, Crawford B, Friedman S, et al.** Genetic/familial high-risk assessment: Breast and ovarian, version 1.2014. *J Natl Compr Canc Netw.* 2014;12:1326-38.
7. **Malkin D.** Li-Fraumeni syndrome. *Genes Cancer.* 2011;2:475-84. <http://dx.doi.org/10.1177/1947601911413466>
8. **Leroy B, Fournier JL, Ishioka C, Monti P, Inga A, Fronza G, et al.** The TP53 website: An integrative resource centre for the TP53 mutation database and TP53 mutant analysis. *Nucleic Acids Res.* 2013;41:D962-9. <http://dx.doi.org/10.1093/nar/gks1033>
9. **Hottinger AF, Khakoo Y.** Neurooncology of familial cancer syndromes. *J Child Neurol.* 2009;24:1526-35. <http://dx.doi.org/10.1177/0883073809337539>
10. **MD Junction.** Clinical aspects of LFS - Criteria and screening propositions from around the world — Conference summa (2010). Fecha de consulta: 4 de febrero de 2015. Disponible en: <http://www.mdjunction.com/li-fraumeni-syndrome/articles/clinical-aspects-of-lfs--criteria-and-screening-propositions-from-around-the-world--conference-summa>.
11. **Olivier M, Goldgar DE, Sodha N, Ohgaki H, Kleihues P, Hainaut P, et al.** Li-Fraumeni and related syndromes: Correlation between tumor type, family structure, and TP53 genotype. *Cancer Res.* 2003;63:6643-50.
12. **Birch JM, Hartley AL, Tricker KJ, Prosser J, Condie A, Kelsey AM, et al.** Prevalence and diversity of constitutional mutations in the p53 gene among 21 Li-Fraumeni families. *Cancer Res.* 1994;54:1298-304.
13. **González KD, Noltner KA, Buzin CH, Gu D, Wen-Fong CY, Nguyen VQ, et al.** Beyond Li-Fraumeni syndrome: Clinical characteristics of families with p53 germline mutations. *J Clin Oncol.* 2009;27:1250-6. <http://dx.doi.org/10.1200/JCO.2008.16.6959>
14. **Mouchawar J, Korch C, Byers T, Pitts TM, Li E, McCredie MR, et al.** Population-based estimate of the contribution of TP53 mutations to subgroups of early-onset breast cancer: Australian Breast Cancer Family Study. *Cancer Res.* 2010;70:4795-800. <http://dx.doi.org/10.1158/0008-5472.CAN-09-0851>
15. **McCuaig JM, Armel SR, Novokmet A, Ginsburg OM, Demsky R, Narod SA, et al.** Routine TP53 testing for breast cancer under age 30: Ready for prime time? *Fam Cancer.* 2012;11:607-13. <http://dx.doi.org/10.1007/s10689-012-9557-z>
16. **Masciari S, Dillon DA, Rath M, Robson M, Weitzel JN, Balmana J, et al.** Breast cancer phenotype in women with TP53 germline mutations: A Li-Fraumeni syndrome consortium effort. *Breast Cancer Res Treat.* 2012;133:1125-30. <http://dx.doi.org/10.1007/s10549-012-1993-9>
17. **Wilson JR, Bateman AC, Hanson H, An Q, Evans G, Rahman N, et al.** A novel HER2-positive breast cancer phenotype arising from TP53 germline mutations. *J Med Genet.* 2010;47:771-4. <http://dx.doi.org/10.1136/jmg.2010.078113>
18. **Melhem-Bertrandt A, Bojadziewa J, Ready KJ, Obeid E, Liu DD, Gutiérrez-Barrera AM, et al.** Early onset HER2-positive breast cancer is associated with germline TP53 mutations. *Cancer.* 2012;118:908-13. <http://dx.doi.org/10.1002/cncr.26377>
19. **Birch JM, Alston RD, McNally RJ, Evans DG, Kelsey AM, Harris M, et al.** Relative frequency and morphology of cancers in carriers of germline TP53 mutations. *Oncogene.* 2001;20:4621-8. <http://dx.doi.org/10.1038/sj.onc.1204621>
20. **Ruijs MW, Verhoef S, Rookus MA, Pruntel R, van der Hout AH, Hagervorst EB, et al.** TP53 germline mutation testing in 180 families suspected of Li-Fraumeni syndrome: Mutation detection rate and relative frequency of cancers in different familial phenotypes. *J Med Genet.* 2010;47:421-8. <http://dx.doi.org/10.1136/jmg.2009.073429>
21. **McBride KA, Ballinger ML, Killick E, Kirk J, Tattersall MH, Eeles RA, et al.** Li-Fraumeni syndrome: Cancer risk assessment and clinical management. *Nat Rev Clin Oncol.* 2014;11:260-71. <http://dx.doi.org/10.1038/nrclinonc.2014.41>